

Renal Transplantasyon Yapılmış Hastalarda Anti-HCV Seropozitifliğinin Klinik Önemi

S. Fatih Beşışık¹, Atilla Ökten¹, Mehmet Sever², Sabahattin Kaymakoğlu¹, Yılmaz Çakaloğlu¹, Tevfik Ecder², Uluğ Eldegez³, Süleyman Yalçın¹

Özet: Renal transplantasyon yapılan hastalarda anti-HCV seropozitifliğinin sıklığını ve klinik önemini araştırmak amacıyla, canlıdan nakil allograftlı 101 (81 erkek, 20 kadın; ortalama yaş: 30.45 ± 9.67 yıl; ortalama izleme süresi: 28.61 ± 11.39 ay), kadavradan nakilli 30 (21 erkek, 9 kadın; ortalama yaş: 32.41 ± 8.48 yıl; ortalama izleme süresi: 35.42 ± 14.32 ay) olmak üzere toplam 131 hasta bu çalışmaya dahil edilmiştir. Serolojik takibe alınan bu 131 hastadan 38'i (% 29) anti-HCV seropozitif bulunmuş; canlıdan veya kadavradan nakil allograftlı hastalar arasında anti-HCV sıklığı açısından anlamlı bir fark saptanmamıştır (% 29.7'ye % 30, $p > 0.05$). Histolojik değerlendirmede 38 hastanın altısında (% 15.8) kronik aktif hepatit saptanmış; post-transplant dönemde HCV enfeksiyonuna yakalanma ve HBsAg seropozitifliği ile birlikteliğin sıklıkla aktif karaciğer hastalığı ile neticelendiği tespit edilmiştir.

Anahtar Sözcükler: HCV enfeksiyonu, renal transplantasyon.

Summary: The clinical significance of anti-HCV seropositivity in renal allograft recipients. We studied 131 renal-allograft recipients (101 living-related allograft recipients: 81 males, 20 females, mean age: 30.45 ± 9.67 years; mean follow-up period: 28.61 ± 11.39 months- 30 cadaver-related recipients: 21 males, 9 females; mean age: 32.41 ± 8.48 years; mean follow-up period: 35.42 ± 14.32 months) in order to assess the prevalence, course and prognosis of chronic liver dysfunction related to HCV infection. Thirty-eight of these 131 patients (29%) who were serologically followed-up were discovered to be anti-HCV seropositive. Six of them (15.8%) had chronic active hepatitis. There were no significant difference for anti-HCV seropositivity between living- and cadaver-related recipients (28.7% versus 30%, $p > 0.005$). De novo HCV infection and/or simultaneous HBsAg seropositivity often resulted in an aggressive liver disease.

Key Words: HCV infection, renal transplantation.

Giriş

Renal transplantasyon yapılan hastalarda kronik rejeksiyondan sonra en önemli geç morbidite ve mortalite sebeplerinden biri de artmış karaciğer hastalığı sıklığıdır (1-8). Ülkemiz koşullarında bu hastalardaki en önemli karaciğer hastalığı sebebi ise hepatit viruslarıdır. Türkiye'de hemodiyaliz hastalarında hepatit B prevalansı % 14-17, hepatit C prevalansı ise % 13.5-56 arasında değişmektedir (9). Son yıllarda ülkemizde de aktif bağışıklama programları, serolojik testlerin rutin olarak yapılması, enfekte hastaların ayrı makinelerde hemodiyalize girmeleri hepatit B virusu kontrolünde önemli gelişmeler kaydetmiş, hepatit C virusuna (HCV) bağlı problemlerin daha ön plana çıkmasına sebep olmuştur.

HCV, *Togaviridae* veya *Flaviviridae* ailesinden tek zincirli bir RNA virusu olup, serumda HCV antikorlarının varlığı sıklıkla aktif enfeksiyona işaret etmektedir (10). Transplantasyon hastalarında kronik non-A, non-B (NANB) hepatitinin majör karaciğer hastalığı sebepleri içerisinde yer aldığı uzun süredir bilinmekle birlikte (11-13) HCV enfeksiyonunun katkısı, seyri ve prognoza etkisi henüz açıklık kazanmış değildir.

Bu çalışmada renal transplantasyon yapılmış hastalarımızda HCV enfeksiyonu sıklığı, risk faktörleri, karaciğer hastalığı sıklığına katkısı ve seyri araştırılmıştır.

Yöntemler

Renal transplantasyon yapılmış hastalarda anti-HCV seropozitifliğinin sıklığını, karaciğer hastalığı sıklığına katkısını, seyrini ve prognoza etkisini araştırmak amacıyla, İstanbul Tıp Fakültesi

Nefroloji Bilim Dalı Transplantasyon Polikliniğinde izlenen, canlıdan nakil allograftlı 101 (81 erkek, 20 kadın, ortalama yaş: 30.45 ± 9.67 yıl, ortalama izleme süresi: 28.61 ± 11.39 ay), kadavradan nakilli 30 (21 erkek, 9 kadın, ortalama yaş: 32.41 ± 8.48 yıl, ortalama izleme süresi: 35.42 ± 14.32 ay) olmak üzere toplam 131 hasta çalışmaya dahil edildi. Otuz sekiz hastada pretransplant dönemde de olmak üzere tümünde serumda HCV antikorları (Ortho Diagnostics ELISA-1 ve ELISA-2 kitleri ile) arandı. Seropozitiflik RIBA-1 ve RIBA-2 (Chiron RIBA test sistemleri) ile doğrulandı.

Canlı donörden yapılan transplantasyonlarda hasta ve donör arasındaki doku uyumuna göre üçlü (bir veya iki haplotip "mismatch") veya ikili (iki haplotip match) immünosüpresif tedavi protokolleri (siklosporin-A, azatioprin, prednizolon) uygulandı. Rejeksiyon tedavisinde ise vakaya göre metilprednizolon veya poli/mono-klonal antikorlar (ATG, ALG, OKT-3) kullanılmıştır. Kadavradan yapılan transplantasyonlarda ise siklosporin, azatioprin ve prednizolondan müteşekkil üçlü immünoterapi uygulanmış, akut rejeksiyon ataklarında ATG veya ALG denenmiştir.

Transplantasyon adayı hastalarda akut karaciğer hastalığı olanlarda transplantasyon, akut hastalığın tamamen düzelmesinden sonra gerçekleştirilmiş; kronik karaciğer hastalığı olanlarda ise tüm klinik, biyokimik ve serolojik muayeneden sonra, koagülasyon profili karaciğer biyopsisi yapılmasına imkan veren vakalarda biyopsi sonucu ışığında transplantasyon kararı verilmiş; bu grupta kronik aktif hepatitli ve/veya sirozlu hastalarda transplantasyon kararından vazgeçilmiştir.

Transplantasyon sonrasında klinik veya biyokimik olarak karaciğer hastalığı düşünülen ve biyopsi yapılmasına izin veren hastalarda Menghini iğnesi ile perkütan karaciğer biyopsisi yapılmış, örnekler parafin ile bloklandıktan sonra yapılan kesitler hematoksilin-cozün ile boyanmış, gereken vakalarda diğer boyama yöntemleri de (Masson trikrom, retikülün, orsein vs.) yapılmıştır.

Post-transplant hastalara kontrol grubu olarak, anti-HCV sero-

(1) İstanbul Tıp Fakültesi, İç Hastalıkları Anabilim Dalı, Gastroenterohepatoloji Bilim Dalı, Çapa-İstanbul

(2) İstanbul Tıp Fakültesi, İç Hastalıkları Anabilim Dalı, Nefroloji Bilim Dalı, Çapa-İstanbul

(3) İstanbul Tıp Fakültesi, Genel Cerrahi Anabilim Dalı, Çapa-İstanbul

Tablo 1. Canlıdan Nakil Allografları ile Yaşamlarını Sürdürüp Anti-HCV-pozitif Bulunan Hastalarımızın Dökümü

Serolojik Profil	n	Yüksek ALT/AST	Klinikopatoloji	Normal ALT/AST	Klinikopatoloji
Anti-HCV-pozitif (izole: 11) (+ anti HBc: 6) (+ anti HBs: 9)	26	8	KAH (3) KPH (3) MD (1) KH (1)	18	N/MD (7) N (11)
Anti-HCV-pozitif +HBsAg Pozitif	3	3	KAH (1) KPH (2)		
Post TP Anti-HCV-pozitif	5	4	KAH (2) KPH (2)	1	N (1)

KAH: Kronik aktif hepatit KPH: Kronik persistan hepatit KH: Kronik hepatit MD: Minimal değişiklikler N: Normal

pozitif ve transaminaz yükseklikleri olan, hemorajik diyatez testleri biyopsi yapılabilir sınırlarda (trombosit sayısı: > 80 bin, protrombin ve parsiyel tromboplastin zamanı kontrole göre 3 saniyeden daha az uzun, kanama zamanı 10 dakikadan kısa) 20 hemodiyaliz hastasında da karaciğer biyopsisi ile histolojik değerlendirme yapılmıştır.

Biyopsi yapılan vakalarda DeGroot ve arkadaşları (14)'nın sınıflamasına uygun kronik aktif hepatit, kronik persistan hepatit, siroz tanıları konulmuş; karaciğer biyopsisi yapılamayan vakalarda ise altı aydan daha uzun süreli ALT/AST yüksekliği kronik hepatit lehine kabul edilmiştir. Karaciğer biyopsi olabilen RES proliferasyonu, hepatosit nekrozu reaktif hepatit olarak değerlendirilmiştir.

Sonuçlar

Canlıdan nakil allograftlı 101 hastadan 29'u (% 28.7) anti-HCV-pozitif bulunmuştur. Serolojik takipleri sırasında bu vakalardan birisi (% 3.4) B tipi akut viral hepatiti takiben seronegatifleşmiş, ancak altı aylık bir izleme süresinde anti-HCV yeniden müspetleşmiştir. Bu hastada B tipi hepatit kronikleşmiştir.

İzole anti-HCV seropozitifliği tespit edilen 17 vakanın altısında (% 35.3) antiHBc de müspet bulunmuştur. On yedi hastanın yedisinde (% 41.2) transaminaz yükseklikleri kronik seyir göstermiştir. Bu gruptan altı hastaya karaciğer biyopsisi yapılmış, üç vakada kronik aktif hepatit, iki vakada kronik persistan hepatit, bir vakada ise minimal değişiklikler tespit edilmiştir. Vakaların hiçbirisinde splenomegali saptanamamıştır.

Transaminazları normal seyreden ve protejin elektroforezi normal sınırlardaki 10 hastanın ise dördüne karaciğer biyopsisi yapılmış ve minimal dejeneratif değişiklikler dışında bir özellik saptanamamıştır. Bu 10 hastanın ikisinin transaminazlarının, pretransplant dönemde, 1.5-3 misli düzeylerinde yüksek seyretmesi ve anti-HCV seropozitifliği üzerine yapılan karaciğer biyopsileri bir hastada reaktif hepatit, diğerinde ise kronik persistan hepatit olarak değerlendirilmiştir.

Anti-HCV seropozitifliği saptanan 29 vakanın 12'si (% 42.4) ise aynı zamanda HBV seropozitif olarak bulunmuştur. Bu vakalardan dokuzu (% 31.1) anti-HBs seropozitif olup histolojik olarak kronik persistan hepatit saptanan biri hariç tümünde transaminazlar, alkali fosfataz, GGT ve protein elektroforezi normal seyretmektedir. Kliniği ve biyoşimisi normal sınırlardaki bu sekiz hastanın üçünde yapılan karaciğer biyopsisi ise normal veya minimal dejenerasyonlu karaciğer olarak değerlendirilmiştir. Üç has-

tamız ise HBsAg-pozitif olup bu vakalardan ikisi posttransplant dönemde B tipi akut viral hepatit geçirmiş ve hepatitleri anti-HBe ve HBV DNA seropozitifliği ile kronikleşmiştir (biri kronik aktif hepatit, diğeri kronik persistan hepatit). Pretransplant dönemde de HBsAg-pozitif olan bir hastamızda ise HBsAg, anti-HBe ve delta antikoru seropozitifliği ile kronik persistan hepatit söz konusudur.

Canlıdan nakilli olup transplantasyon sonrasında akut anikterik hepatit tablosunu takiben anti-HCV seropozitifleşmesini tespit edebildiğimiz hasta sayısı beş (% 5)'tir. Bu vakalarda biri hariç tümünde transaminazlar yüksek seyretmektedir (Tablo 1).

Kadavradan nakil allografları ile yaşamlarını sürdüren 30 hastamızın dokuzunda (% 30) anti-HCV seropozitifliği saptanmıştır.

İzole anti-HCV seropozitifliği saptanan yedi vakanın üçü (% 43) anti-HBe de müspettir. Bu yedi vakanın üçünde transplantasyon öncesinde 2-5 misli transaminaz yükseklikleri ve anti-HCV seropozitifliği sebebi ile karaciğer biyopsisi yapılmış, ikisinde kronik persistan hepatit, birinde reaktif hepatit saptanmıştır. Yedi hastanın üçünde post-transplant dönemde kronik transaminaz yükseklikleri (1.5-4 misli) (birinin pretransplant biyopsisi, reaktif hepatit; posttransplant biyopsisi, kronik persistan hepatit; birinin pre ve post transplant biyopsisi, kronik persistan hepatit; bir diğerrinin posttransplant biyopsisi, kronik persistan hepatit) kronikleşmiştir. Bu yedi hastanın hiçbirinde splenomegali veya hipergamma globülinemi tespit edilmemiştir.

Anti-HCV seropozitifliği iki vakada ise HBV seropozitifliği ile beraberdir. Bu vakalardan anti-HBs seropozitif olanında histolojik olarak da verifiye kronik aktif hepatit söz konusudur. Diğer hasta ise posttransplant dönemde B tipi akut viral hepatit geçirmiş ve HBV enfeksiyonu kronikleşmiştir (HBsAg, anti-HBe ve HBV DNA seropozitifliği). Altı aylık bir izleme döneminden sonra akut anikterik hepatit tablosunda transaminazları yeniden yükselmiş ve takibinde anti-HCV seropozitifleşmiştir. Bu hastanın karaciğer biyopsisi kronik aktif hepatit ile uyumludur (Tablo 2).

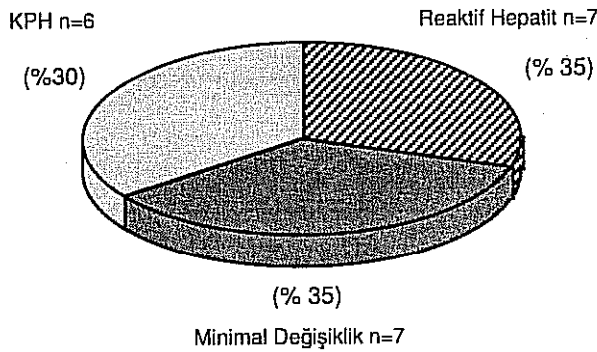
Pretransplant dönemde anti-HCV aranan 42 hastanın 11'i (% 26.2) anti-HCV seropozitif bulunmuş, bu hastaların 10'unda (% 90.9) posttransplant dönemde de anti-HCV seropozitifliği devam etmiştir. Altı hasta ise post-transplant dönemde anti-HCV seropozitifleşmiş, beşinde hepatit kronikleşmiştir.

Genel olarak bakıldığında, posttransplant dönemde serolojik takibe alınan 131 hastanın 38'i (% 29) anti-HCV seropozitif bulunmuştur. Bu hastaların 22'sinde (% 57.8) klinik veya biyoşimik olarak karaciğer hastalığını düşündürecek bir bulgu söz konusu değildir. Nitekim bu gruptaki yedi hastanın karaciğer biyopsilerinde minimal değişiklikler dışında bir özellik saptanamamıştır.

Tablo 2. Kadavradan Nakil Allografları ile Yaşamlarını Sürdürüp Anti-HCV-pozitif Bulunan Hastalarımızın Dökümü

Serolojik Profil	n	Yüksek ALT/AST	Klinikopatoloji	Normal ALT/AST	Klinikopatoloji
Anti-HCV-pozitif (izole: 4) (+ anti HBc: 3) (+ anti HBs: 1)	8	4	KAH (1) KPH (3)	4	N (4)
Anti-HCV-pozitif +HBsAg Pozitif	1	1	KAH (1)		
Post TP Anti-HCV-pozitif	1	1	KAH (1)		

KAH: Kronik aktif hepatit, KPH: Kronik persistan hepatit, N: Normal



Şekil 1. Transaminaz yükseklikleri ve anti-HCV seropozitifliği saptanan 20 hemodiyaliz hastamızın histopatolojik dökümü.

Anti-HCV seropozitif hastalarımızdan 16'sında ise fizik muayenelerinde karaciğer hastalığını düşündürecek bir bulgu (splenomegali, hepatoselüler yetersizliğin periferik bulguları vs.) olmasına karşılık 1.5-7 misli transaminaz yükseklikleri kronikleşmiştir. Bu hastaların 15'ine karaciğer biyopsisi yapılmış; altı hastada kronik aktif hepatit (% 15.8), sekiz hastada kronik persistan hepatit (% 21), bir hastada minimal değişiklikler saptanmıştır. Anti-HCV seropozitif olup serum gamma globulin düzeyi 1.6 gr/dl'nin üzerinde olan altı hastadan beşinin karaciğer biyopsisi kronik aktif hepatit, birinin ise kronik persistan hepatit ile uyumludur.

Post-transplant dönemde anti-HCV seropozitifleşmesi ve HBsAg seropozitifliği biyosimik ve histolojik aktivite için en önemli risk faktörleri olarak tespit edilmiştir. Post-transplant hastalara kontrol grubu olarak, anti-HCV seropozitifliği ve kronik transaminaz yükseklikleri (1.5-5 misli) saptanan 20 hemodiyaliz hastasının karaciğer biyopsilerinde ise; altısında (% 30) kronik persistan hepatit, yedisinde (% 35) reaktif hepatit, yedisinde ise (% 35) minimal değişiklikler saptanmıştır (Şekil 1).

İrdeleme

NANB hepatiti, transplantasyon öncesinde ve sonrasında, kronik böbrek yetersizlikli hastalarda önemli bir karaciğer hastalığı sebebidir (11-13). Günümüzde bu hepatitlerin en az % 90'ından HCV'nün sorumlu olduğu bilinmektedir (10). Ülkemizde hemodiyaliz hastalarında anti-HCV seroprevalansı % 13.5 ile % 56 arasında değişmektedir. Kliniğimizde takip ettiğimiz hastalarda transfüzyon sayısından daha çok hemodiyalizde kalma süresinin anti-HCV seropozitifliği için en önemli risk faktörü olduğu izlenmiştir. Nitekim, Gesselman ve arkadaşları (15)'nin 1135 kronik hemodiyaliz hastasında yaptıkları araştırmada kronik hemodiyaliz süresi ve hemodiyaliz makinesi başına düşen hasta sayısı ile anti-HCV seroprevalansı arasında korelasyon tespit ederken, transfüzyon sayısı ile belirli bir ilişki gözlemlememişler ve bu hasta grubunda HCV bulaşmasının sıklıkla non-parenteral yollarla olduğunu ileri sürmüşlerdir.

Roth ve arkadaşları (16), ELISA-I anti-HCV kitleri ile, 596 HBsAg-negatif kronik böbrek yetersizlikli hastanın 180'inin (% 30) serumunda HCV'una karşı antikorun müspet olduğunu tespit etmişlerdir. Transplantasyondan bir yıl sonraki seropozitiflik sıklığını ise % 22 (117 hasta) olarak bulmuşlardır. Bu 117 hastanın 15'i (% 4) transplantasyon sonrası seropozitifleşmiş, birinci yılda seronegatifleşme oranı % 43 olarak izlenmiştir. Anti-HCV seropozitif olup, yedi günden daha uzun süreli transaminaz yüksekliği saptanan 52 hastanın 26'sında, yükseklikler altı aydan daha uzun sürmüştü; bu grup transaminazları normal ve anti-HCV- negatif

grup ile karşılaştırıldığında 10 yıllık hasta (% 78'e % 76) ve grafi (% 50'ye % 57) sürvisi açısından anlamlı bir farklılık gözlenmemiştir. Organların alındığı 484 kadavranın 67'si (% 14) anti-HCV-pozitif bulunmuş, bu donörlerden organ alan 23 anti-HCV-negatif alıcıdan, sadece biri birinci yılda anti-HCV-pozitif olmuştur.

Çalışmamızda serolojik göstergelerine bakılıp takibe alınan 131 hastanın 38'i (% 29) anti-HCV-pozitif bulunmuş; kadavradan veya canlıdan renal allograftlı hastalar arasında HCV sıklığı açısından bir farklılık saptanmamıştır (% 30'a % 28.7, p> 0.005). Bu kadavra havuzunu oluşturan genel popülasyonumuzda HCV prevalansının düşüklüğü ile ilgili olabileceği gibi, Roth ve arkadaşları (16)'nın gösterdiği gibi böbrek nakli ile HCV bulaşmasının seyrekliği ile de bağlantılı olabilir.

Araştırmamızda anti-HCV-pozitif 38 hastanın altısında (% 15.8) kronik aktif hepatit, sekizinde ise (% 21.1) kronik persistan hepatit saptanmıştır. Buna karşılık post-transplant hastalara kontrol grubu olarak, anti-HCV seropozitifliği ve kronik transaminaz yükseklikleri saptanan 20 hemodiyaliz hastasının hiçbirinde kronik aktif hepatit saptanmamıştır. Bu durum, immünosüpresif ajanların HCV enfeksiyonunun seyri hızlandırması olasılığını desteklemektedir. Çalışmamızın en göze çarpıcı bulgusu, post-transplant dönemde HCV enfeksiyonuna yakalanma ve HBsAg seropozitifliği ile birlikteliğin sıklıkla aktif karaciğer hastalığı ile sonuçlanmasıdır. Post-transplant dönemde anti-HCV-pozitif olan altı hastanın üçünde (% 50) kronik aktif hepatit, ikisinde (% 33) kronik persistan hepatit saptanmıştır. Diğer önemli bir bulgu ise klinik ve biyosimik olarak karaciğer hastalığı bulguları olmaya 22 (% 57.9) hastanın biyopsi yapılabilen yedisinde de ciddi bir karaciğer patolojisi ile karşılaşılmasıdır.

Renal transplantasyon yapılmış tüm hastalarımız (n=180) ele alındığında ise kronik aktif hepatitli 10 (% 5.5) vakanın dördünden (% 40) HCV'unun tek başına, iki vakada ise HBV ile beraber sorumlu olduğu saptanmış; ayrıca, post-transplant dönemde kronik transaminaz yükseklikleri olan 28 (% 15.5) vakanın 16'sı (% 57) anti-HCV-pozitif bulunmuştur.

Sonuç olarak [1] hastalarımızda HCV enfeksiyonu karaciğer hastalığının başlıca sebeplerinden biridir; [2] bu hastaların histolojik bulguları, transplantasyon yapılmamış hemodiyaliz hastaları ile karşılaştırıldığında anlamlı olarak daha ağırdır; [3] post-transplant dönemde HCV enfeksiyonuna yakalanma ve HBsAg seropozitifliği ile birliktelik sıklıkla aktif karaciğer hastalığı ile neticelenmektedir.

Kaynaklar

1. Weir MR, Kirkman RL, Strom TB, Tilney NL. Liver disease in recipients of long-functioning renal allografts. *Kidney Int* 1985; 28: 839-44
2. Bell PRF, Briggs JD, Kyle K, et al.. Renal transplantation: an analysis of 33 cases. *Br J Med* 1972; 4:408-13
3. Anuras S, Piroos J, Bonney WW, et al. Liver disease in renal transplant recipients. *Arch Intern Med* 1977; 137: 42-8
4. Sopko J, Anuras S. Liver disease in renal transplant recipients. *Am J Med* 1978; 64: 139-46
5. Ware AJ, Luby JP, Hollinger B, et al. Etiology of liver disease in renal transplant patients. *Ann Intern Med* 1979; 91: 364-71
6. Debure A, Degos F, Pol S, et al. Liver diseases and hepatic complications in renal transplant patients. *Adv Nephrol* 1988; 17: 375-400
7. Rodes J, Arroyo V. The liver in urogenital diseases. In: McIntyre N, Benhamou JP, Bircher J, Rizzetto M, Rodes J, eds. *Oxford Textbook of Clinical Hepatology*. Oxford: Oxford University Press 1991: 1181-8
8. Braun WE. Long-term complications of renal transplantation. *Kidney Int* 1990; 37: 1363-78
9. Erkek E, Ataman R, Dalmak S, Apaydın S. *Türkiye'de Nefroloji, Diyaliz ve Transplantasyon 1991*. İstanbul: Türk Nefroloji Derneği Ya

- yınları No. 5, 1992: 31
10. Bonino F, Brunetto MR, Negro F, *et al.* Hepatitis C virus infection and disease-diagnostic problems. *J Hepatol* 1993; 17(Suppl 3): 78-82
 11. Pol S, Legendre C, Sautel C, *et al.* Hepatitis C virus in kidney recipients, epidemiology and impact on renal transplantation. *J Hepatol* 1992; 15:202-6
 12. Alivani P, Derveniotis V, Dioudis C, *et al.* Hepatitis C virus antibodies in hemodialysed and in renal transplant patients: correlation with chronic liver disease. *Transplant Proc* 1991; 23: 2662-3
 13. Chan TM, Lok ASF, Cheng IKP. Hepatitis C in renal transplant recipients. *Transplantation* 1991; 52: 810-3
 14. De Groot J, Desmet VJ, Gedigk P, *et al.* A classification of chronic hepatitis. *Lancet* 1968; 2: 626-8
 15. Gesemann M, Thraenhart O, Wagner K, *et al.* Transmission of hepatitis C virus to chronic hemodialysis patients: an analysis of factors associated with the HCV prevalence in 12 dialysis centers [Abstract]. *J Hepatol* 1992; 17 (Suppl 1): S29
 16. Roth D, Fernandez JA, Burke GW, *et al.* Detection of antibody to hepatitis C virus in renal transplant recipients. *Transplantation* 1991; 51: 396-400